

Acariase pulmonaire du Campagnol roussâtre par un Acarien du genre *Pneumocoptes*

Par J.-M. DOBY, M.-L. CHEVREL, B. RAULT et M. LOUVET

De très nombreuses espèces d'Acariens ont été trouvées dans les voies aériennes supérieures ou dans les poumons mêmes de Reptiles et d'Oiseaux. Ces Acariens appartiennent à des genres et à des familles très divers : Entonyssidés (cf. Keegan, 1943-44), Rhinonyssidés (cf. Strandtmann, 1951), etc...

Chez les Mammifères, au contraire, le nombre de genres d'Acariens parasites des poumons est extrêmement réduit. Il convient en effet d'abord de mettre à part les acariases accidentelles du poumon et des voies aériennes par des Acariens appartenant à des genres habituellement libres, vivant en saprophytes sur des substances organiques variées. C'est le cas, à notre connaissance du moins, des observations d'acariase pulmonaire chez l'Homme par des Acariens des genres *Tarsonemus*, *Glyciphagus*, *Tyroglyphus*, *Carpoglyphus*, etc... (Deschiens, 1951 ; André, 1954). Bien souvent, d'ailleurs, la présence de ces Acariens, observée dans des expectorations, a eu son origine sans doute dans une souillure des récipients ou du matériel utilisés pour le prélèvement, sans que la preuve d'une authentique localisation au niveau du poumon ait pu être faite.

Cependant, dans les régions chaudes et humides (Indes et Extrême-Orient, notamment), un syndrome dit d'« éosinophilie tropicale », caractérisé par une hyperleucocytose avec éosinophilie importante, bronchite asthmatiforme et infiltrats pulmonaires fugaces à la radioscopie, a été attribué à une acariase pulmonaire par les Acariens des genres précités (Soysa, 1949). Cette étiologie semble discutable, car la recherche systématique de ces Acariens dans les expectorations de sujets sains a donné parfois des taux de fréquence presque aussi élevés que chez les sujets atteints d'éosinophilie tropicale (1) (Danaraj, 1951).

(1) Si l'on se réfère à notre observation chez le Campagnol, où la présence massive d'acariens dans le parenchyme pulmonaire n'avait, comme il est dit plus loin, provoqué aucune réaction éosinophile dans les tissus parasités, il semble difficile d'admettre cette étiologie pour ce syndrome, plus logiquement explicable par des larves de nématodes, ascaridés ou ancylostomidés divers notamment, en cours de migration dans le parenchyme pulmonaire.

Il convient également de distinguer des authentiques acariases pulmonaires la fixation, au niveau des fosses nasales ou des voies aériennes supérieures chez certains Mammifères, d'Acariens divers, *Speleognathidae* (Fain, 1956), *Euschöngastia* (Callot, 1956), par exemple.

Beaucoup plus intéressantes sont les observations d'acariase pulmonaire par des Acariens appartenant à des genres trouvés presque exclusivement dans ces conditions très particulières d'adaptation à la vie parasitaire.

Trois genres seulement, à notre connaissance du moins, ont été observés parasites authentiques du poumon des Mammifères, les genres *Pneumonyssus* Banks, 1901, *Cytolichus* Weidman, 1917, et *Pneumocoptes* Baker, 1951.

Le genre *Pneumonyssus*, qui a fait l'objet de plusieurs révisions et revues générales récentes (Fain, 1952 ; Furman, 1954 ; Zumpt et Till, 1954 ; Böhm et Supperer, 1955 ; Fain, 1959), groupe une vingtaine d'espèces, dont la grande majorité a été observée, depuis la création de l'espèce *Pneumonyssus simicola* Banks, 1901, dans les voies aériennes et le poumon de nombreuses espèces de singes, et quatre, respectivement chez un Ongulé, le daman (*Pneumonyssus procaviens* Radford, 1938), chez le chien (*Pneumonyssus caninum* Chandler et Ruhe, 1940), chez le lapin (2) [*Pneumonyssus* sp. (Deschiens, 1948)] et chez un Rongeur (*Pneumonyssus bakeri* Furman, 1954). Le genre *Cytolichus* (une espèce) et le genre *Pneumocoptes* (deux espèces) ont été, par contre, observés uniquement chez des Rongeurs.

En ce qui concerne plus particulièrement ces derniers, il convient d'abord de faire des réserves sur la dernière des espèces précitées, *Pneumonyssus bakeri*. Cette espèce, en effet, fut créée par Furman à partir d'un seul exemplaire femelle obtenu par lavage de la fourrure d'un écureuil californien, *Tamiasciurus douglasii mollipilosus*, et dont la localisation primitivement pulmonaire ne fut pas démontrée, mais simplement envisagée comme possible.

Toutes les autres descriptions d'espèces agents d'acariases pulmonaires de Rongeurs portent également sur du matériel nord-américain. En 1910, Wellman et Wherry décrivent, du poumon d'un « écureuil terrestre » californien, *Otospermophilis beecheyi*, un Acarien pour lequel ils créent le genre *Cytolichus* et une nouvelle espèce, *Cytolichus banksi*. En 1917, Weidman décrit, du poumon du « chien de prairie », *Cynomys ludovicianus*, une espèce, qu'il rattache au genre *Cytolichus* sous le nom de *Cytolichus penrosei*. Cette prise de position générique ne fut pas faite sans réserve par l'auteur, qui signala qu'il existait entre *Cytolichus banksi* et *Cytolichus penrosei* des différences morphologiques très importantes et suffisantes pour justifier la création d'un genre nouveau, mais qu'il préférerait s'abstenir de cette création dans le souci de ne pas encombrer la systématique.

Ce scrupule ne devait pas retenir par la suite Baker, en 1951, qui avait trouvé un nouvel Acarien dans le poumon de plusieurs *Peromyscus* sp. et *Onychomys leucogaster*. Cet auteur, fort justement d'ailleurs, créa, pour son espèce et pour *Cytolichus penrosei*, en raison d'analogies morphologiques très étroites entre les deux Acariens, le genre

(2) Le Lapin appartient à l'ordre des « Lagomorphes » distinct de celui des « Rongeurs » vrais.

Pneumocoptes, pour lequel il choisit, comme espèce type, l'espèce de Weidman, sous le nom de *Pneumocoptes penrosei*. Il baptisa sa propre espèce *Pneumocoptes jellisoni*.

En Europe, à notre connaissance du moins, aucun cas d'acariase pulmonaire par *Pneumocoptes* chez un Mammifère n'a été jusqu'alors signalé.

Matériel

Au cours d'un travail d'ensemble sur les ecto- et endoparasites de petits Mammifères, nous avons trouvé, sur coupes de poumon, chez un campagnol roussâtre (*Clethrionomys glareolus*), capturé à Pluvigné (Morbihan, Bretagne), en avril 1962, de nombreux Acariens de très petite taille. Le campagnol était, autant que l'on ait pu en juger, en bonnes conditions physiques lors de la capture. Les parasites, sur coupes, après fixation au Bouin acétique et inclusion à la paraffine, n'ayant pu être identifiés, le fragment de poumon inclus fut déparaffiné, réhydraté, puis finement dilacéré sous la loupe binoculaire, ce qui permit la récolte de seize femelles adultes, dont six gravides, de trois mâles adultes, de quatre nymphes (?) octopodes et de deux larves hexapodes, ces dernières malheureusement en mauvais état. Ces exemplaires furent ensuite montés entre lame et lamelle au rhodoviol.

Cette espèce présente un aspect très caractéristique, en raison, d'une part, de son épaisseur identique à sa largeur, d'autre part, de l'insertion tout à fait latérale des pattes, de l'orientation enfin de celles-ci. En effet, toutes les pattes sont nettement orientées vers l'avant et vers le haut, à un point tel que leur extrémité atteint et souvent dépasse le niveau le plus élevé de la partie dorsale.

L'étude de ce matériel nous a permis de situer notre Acarien, sans doute possible, dans le genre *Pneumocoptes* Baker, 1951, dont nous pensons utile, puisqu'aucun Acarien de ce genre n'a été observé à notre connaissance en Europe, de rappeler ici les caractères : « Très petits Acariens vivant dans le poumon ou les voies respiratoires. Ecussons dorsaux antérieur et postérieur présents. Dorsalement, existe seule la paire de soies sensorielles propodosomales. Ventralement, les *coxa* forment des plaques larges, bien définies et d'apparence très caractéristique. L'ouverture génitale, dans les deux sexes, s'ouvre entre les *coxa* III, le mâle possédant un *aedeagus* large et bien chitinisé ; *coxa* I et II, chacune avec une seule paire de soies, les autres *coxa* étant nues. Palpes présents, mais mal définis, probablement soudés avec le rostre. Chélicères aigus, bien adaptés pour mâcher. Pattes avec peu de soies, chaque tarse présentant deux épines terminales en forme de griffes, une paire d'épines distales en position ventrale, une caroncule et une longue soie en forme de fouet ; des soies sensorielles en baguettes sont observées sur le tarse, le tibia, le genou des pattes I et II et sur le tibia de la patte III chez les deux sexes. Espèce type : *Pneumocoptes* (= *Cytoleichus*) *penrosei* (Weidman, 1917). » (Baker, 1951).

Notre Acarien présente cependant, avec les deux espèces américaines du genre

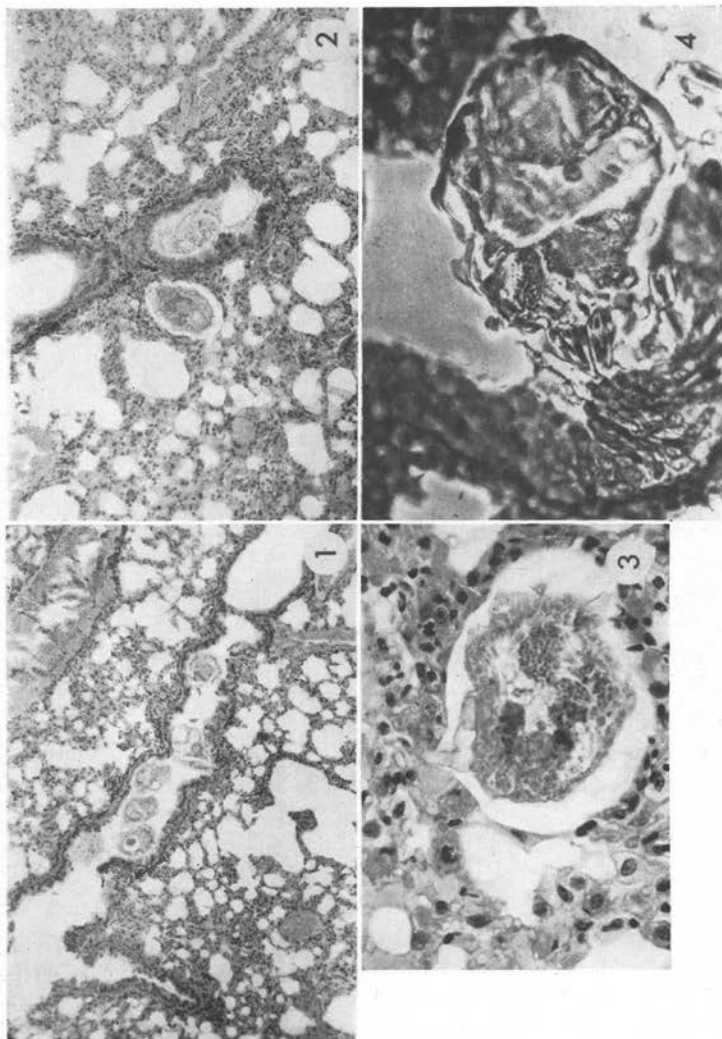


PHOTO n° 1. — Six acariens en coupe dans une bronchiole

PHOTO n° 2. — Deux acariens, l'un dans une bronchiole, l'autre dans une alvéole pulmonaire

PHOTO n° 3. — Un acarien encastré dans une alvéole

PHOTO n° 4. — Un acarien dans une bronchiole avec son rostre implanté dans l'épithélium

Pneumocoptes, plusieurs différences morphologiques. L'étude de la valeur spécifique de ces caractères fera l'objet d'un travail ultérieur (3).

(3) Depuis cette communication aux Journées de la Société française de Parasitologie (18 mai 1963), cette espèce a été décrite sous le nom de *Pneumocoptes tiollaisi*. (Doby J.-M. *Pneumocoptes tiollaisi* n. sp., acarien parasite du poumon de *Clethrionomys glareolus*, première espèce européenne du genre *Pneumocoptes*. C.R. Acad. des Sciences, 1963, 257, p. 963).

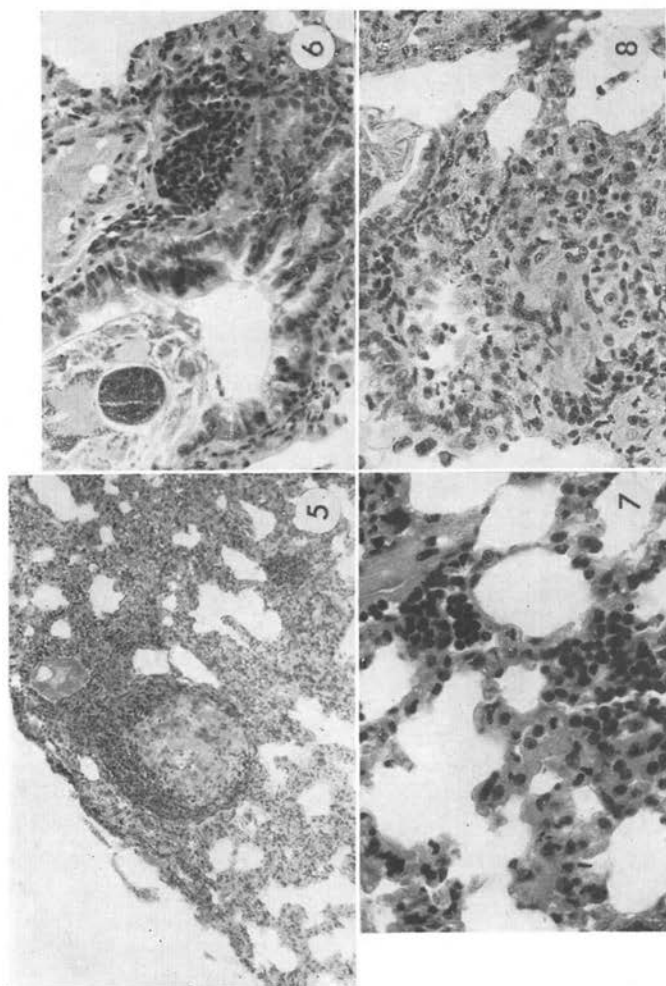


PHOTO n° 5. — Lésion nodulaire contenant au centre des débris parasitaires (restes cuticulaires)

PHOTO n° 6. — Bronchiole dont le parasite a pénétré le revêtement épithélial. Infiltration de la paroi avec coulées, nodules cellulaires présentant des lymphocytes, des histiocytes et des leucocytes polynucléaires neutrophiles

PHOTO n° 7. — Infiltrat diffusant dans les cloisons inter-alvéolaires.

PHOTO n° 8. — Assise cylindrique du revêtement épithélial de la bronchiole détruite. Lésion nodulaire dans le parenchyme : cellules histiocytaires à plusieurs noyaux (réaction de type « corps étranger »)

Fixation au Bouin acétique. Inclusion et coupes à la paraffine. Coloration à l'hémalum-éosine. Photographie en éclairage normal, sauf pour le n° 4 (contraste de phase).

Etude anatomo-pathologique

La présence de ces Acariens en grand nombre, dans les alvéoles pulmonaires et dans les bronchioles (photos 1, 2 et 3), est à l'origine de modifications histologiques importantes dont voici la description :

Le poumon présente des lésions inflammatoires importantes. Dans les bronches et bronchioles, dont le calibre reste sensiblement normal, les Acariens sont parfois au

contact de l'épithélium, qui, en règle générale, garde une structure normale. En quelques points, limités toutefois, le parasite pénètre (photo 6) le revêtement épithélial dont l'assise cylindrique est détruite (photo 8). Dans le parenchyme, les parasites sont encastés dans les alvéoles (photo 3).

L'infiltration inflammatoire suscitée par les Acariens est importante ; elle se présente sous divers aspects ; c'est :

1° une infiltration de la paroi des bronches constituée par des coulées ou des nodules cellulaires formés de lymphocytes, d'histiocytes, parmi lesquels il existe des leucocytes polynucléaires neutrophiles en nombre variable (photo 6). De la paroi bronchique discrètement fibrosée, l'infiltrat diffuse dans tout le parenchyme, se répand dans les cloisons interalvéolaires (photo 7) et y forme des coulées inflammatoires plus ou moins denses dans lesquelles les leucocytes polynucléaires neutrophiles sont en certains points assez nombreux. Les parois alvéolaires très élargies sont parcourues par de nombreux capillaires dilatés, remplis d'hématies, et constituent des plages de pneumonie réticulée hypertrophique, au niveau desquelles quelques vaisseaux ont une paroi épaissie.

A cet infiltrat diffus viennent s'adjoindre :

2° des lésions nodulaires qui se disséminent dans le parenchyme ; il en existe dans les parois des bronchioles au voisinage des points où l'épithélium est décapité (photo 8) et au voisinage des alvéoles parasitées. Ces lésions nodulaires sont des amas plus ou moins volumineux, compacts, de cellules histiocytaires à cytoplasme abondant, acido-ophile, contenant parfois plusieurs noyaux et réalisant l'aspect de cellules géantes du type « corps étrangers ». La masse histiocytaire est pénétrée par des lymphocytes et par des leucocytes polynucléaires. Un certain nombre de ces nodules contiennent en leur centre des débris parasitaires (photo 5).

En résumé, l'Acarien a déterminé dans le poumon du campagnol des lésions inflammatoires chroniques nodulaires caractérisées par des pseudo-tubercules qui se forment autour ou au voisinage des parasites. Ces lésions nodulaires sont accompagnées par une infiltration cellulaire comprenant des polynucléaires. Ceux-ci sont en majorité neutrophiles ; il n'existe que peu de polynucléaires éosinophiles.

Les images constatées diffèrent nettement de celles qui ont été observées par Weidman chez *Cynomys ludovicianus*. Chez cet animal, ce sont des lésions aiguës à type de broncho-pneumonie avec bronchiectasie, emphysème et exsudat intra-alvéolaire qui ont été décrites par cet auteur et ont pu lui permettre de penser que le parasite intra-parenchymateux ne séjournait dans le poumon qu'un temps très court ; il faut noter toutefois que Weidman évoque la possibilité d'une évolution plus longue de la parasitose (plusieurs mois) avec apparition de lymphocytes dans l'infiltrat et de fibrose.

Par contre, les constatations exposées ici entrent vraisemblablement dans le cadre de celles qui ont été faites par d'autres auteurs, notamment par Deschiens, (1948 et 1951), Wellman et Wherry (1910), Fain et Schobbens (1947). Ces auteurs ont observé des tubercules et même, dans les observations de Deschiens, des cavernes contenant des parasites, sans que le détail histologique en soit donné, sauf cependant par Fain et

Schobbens, qui décrivent avec précision un pseudo-tubercule du type « granulome par corps étrangers » développé dans la trachée d'un singe au voisinage de l'implantation d'un Acarien dans la muqueuse. Cette description correspond aux lésions observées chez le campagnol, à ceci près qu'elles semblent avoir été très localisées dans le cas de Fain et Schobbens. Chez le campagnol étudié ici, en effet, elles sont diffuses, déterminant une pneumopathie nodulaire importante.

Il est à remarquer que la parasitose ne semble pas avoir manifesté une action éosinophilogène. Pas plus que dans l'observation de Fain et Schobbens, il n'a été en effet observé ici d'infiltration à leucocytes polynucléaires éosinophiles.

Chez le campagnol, l'Acarien détermine donc des lésions nodulaires granulomateuses du type chronique très semblables à celles qui sont observées en général au cours de certaines parasitoses tissulaires. Il n'est pas sans intérêt de constater que les Acariens déterminent aussi, tout au moins chez l'animal, des lésions pseudo-tuberculeuses dont la spécificité réside avant tout dans le parasite autour duquel elles se constituent.

Commentaires

La présence, dans le parenchyme pulmonaire, de parasites à divers stades de maturité, notamment de plusieurs femelles ovigères (6 sur 16 étudiées) et de quelques larves et nymphes (?), semble démontrer qu'il s'agit ici d'un parasitisme authentique, avec cycle évolutif se déroulant sans doute dans la profondeur même des tissus, en dépit des conditions de vie dans ce biotope si particulier, et non d'un séjour très temporaire de germes habituellement saprophytiques du milieu extérieur ayant envahi le poumon à l'occasion de circonstances très exceptionnelles. La longue durée de l'infestation est d'ailleurs affirmée par le type chronique des lésions provoquées, comme il a été dit plus haut. Le caractère de parasite habituellement endopulmonaire de notre Acarien semble également démontré par le fait que les espèces connues du genre *Pneumocoptes* ont été trouvées jusqu'à maintenant, à notre connaissance du moins, uniquement dans les poumons de rongeurs et non à l'état libre.

Le séjour de longue durée dans le poumon des Acariens par nous étudiés permet d'opposer notre observation à celle de Weidman. Cet auteur, en effet, n'ayant trouvé ni œufs, ni formes jeunes sur plus de cinquante parasites étudiés et ayant relevé au niveau du parenchyme pulmonaire des lésions traduisant une broncho-pneumonie aiguë, il fut conclu à une infestation récente, vraisemblablement de courte durée. De même, plus tard, Baker ne trouva que des formes adultes, bien que ayant eu en main du matériel en provenance de plusieurs rongeurs d'espèces et d'origines différentes.

Un fait également intéressant est le déséquilibre de la *sex-ratio* chez les Acariens du genre *Pneumocoptes* au profit des femelles. Weidman a récolté en effet deux fois moins de mâles que de femelles et Baker trois mâles pour onze femelles. Le déséquilibre est encore plus marqué en ce qui concerne notre matériel puisque, comme il a été dit plus haut, nous n'avons récolté que trois mâles pour seize femelles.

Dans plusieurs parasitoses par Acariens, de tels déséquilibres dans la *sex-ratio* sont observés, mais il s'agit alors de déséquilibres « de capture » et non physiologiques,

du à l'écologie souvent différente du mâle et de la femelle. L'existence ici des différents stades du parasite dans le poumon rend peu vraisemblable un déséquilibre « de capture ».

Il convient enfin de signaler l'existence, au sein de certains des granulomes de type « corps étrangers » décrits plus haut, de restes cuticulaires. Il n'est pas possible de savoir s'il s'agit là d'Acariens fixés et détruits par la réaction du tissu parasité ou de réactions secondaires à la présence soit d'Acariens morts naturellement, soit de mues.

Associations parasitaires

Dans le poumon de ce même campagnol ont été également observées une parasitose par un *Hepatozoon sp.* ainsi qu'une haplosporangiose. Seuls cependant les Acariens sont à l'origine des modifications histologiques, les deux autres parasites ne semblent pas provoquer de réactions tissulaires.

Ce campagnol hébergeait encore dans son encéphale de nombreuses colonies de « M. Organismes ». Il ne nous est pas possible de dire s'il existe une relation entre ces diverses affections.

Bibliographie

- ANDRÉ (M.). — Acariens parasites accidentels de l'appareil respiratoire de l'homme. *La Nature*, 1954, n° 3227, p. 102.
- BAKER (E. W.). — *Pneumocoptes*, a new genus of lungs-inhabiting mite from rodents (*acarina: epidermoptidae*). *Jl of Parasitology*, 1951, 37, p. 583.
- BÖHM (L. K.) et SUPPERER (R.). — Zwei neue Lungenmilben aus Menschenaffen. *Osterr. Zool. Zeitschr.*, 1955, 6, p. 11.
- CALLOT (J.). — Acariens des fosses nasales de Mammifères. *Ann. Parasit. hum et comp.*, 1956, 31, p. 314.
- DANARAJ (T. J.). — Eosinophilic lung. A study of 150 cases seen in Singapour. Singapour, 1951, Papineau Studios. In *Trop. Dis. Bull.*, 1952, 49, p. 316.
- DESCHIEENS (R.). — Sur deux cas d'acariase pulmonaire du singe et du lapin. *Bull. Soc. Path. Exot.*, 1948, 41, p. 505.
- DESCHIEENS (R.). — L'acariase de l'appareil respiratoire chez les primates et chez l'homme. *Ann. Inst. Pasteur*, 1951, 80, p. 107.
- DESCHIEENS (R.). — L'acariase broncho-pulmonaire. *La Presse Médicale*, 1951, 59, p. 61.
- FAIN (A.). — L'acariase pulmonaire au Congo belge. *Ann. Soc. Méd. Trop. belge*, 1952, 32, p. 41.
- FAIN (A.). — Présence d'acariens de la famille *Speleognathidae* Womersley dans les fosses nasales de Mammifères. Description de trois espèces nouvelles. *Ann. Parasit. hum. et comp.*, 1956, 31, p. 155.

- FAIN (A.). — Les acariens du genre *Pneumonyssus* Banks, parasites endopulmonaires des singes au Congo belge (*Halarachnidae* : *mesostigmata*). *Ann. Parasit. hum. et comp.*, 1959, 34, p. 126.
- FAIN (A.) et SCHOBENS (S.). — Lésions histopathologiques produites par l'acarien parasite *Pneumonyssus duttoni* Newst. et Todd. *Rev. Zool. Bot. Afr.*, 1947, 40, p. 12.
- FURMAN (D. P.). — A revision of the genus *Pneumonyssus* (*Acarina halarachnidae*). *Jl of Parasitol.*, 1954, 40, p. 31.
- KEEGAN (H. L.). — Three new ophidian lung mites of the subfamily *Entonyssinae* Ewing, 1922. *Parasitology*, 1943-44, 35, p. 128.
- SOYSA (E.). — The eosinophilic respiratory syndrome. A review of 100 cases. *Jl Roy. Army Med. Corps*, 1949, 92, p. 1.
- STRANDTMANN (R. W.). — The mesostigmatic nasal mites of birds. II. New and poorly known species of *Rhinonyssidae*. *Jl of Parasitology*, 1951, 37, p. 129.
- WEIDMAN (F. D.). — *Cytoleichus penrosei*, a new arachnoid parasite found in the diseased lungs of a prairie dog, *Cynomys ludovicianus*. *Jl of Parasitol.*, 1917, 3, p. 82.
- WELLMAN (C.) et WHERRY (W. B.). — Some new internal parasites of the California ground squirrel (*Otospermophilis beecheyi*). *Parasitology*, 1910, 3, p. 417.
- ZUMPT (F.) et TILL (W. M.). — The lung and nasal mites of the genus *Pneumonyssus* Banks (*Acarina Laelaptidae*) with description of two new species from african primates. *Jl Ent. Soc. S. Afr.*, 1954, 17, p. 195.

(Laboratoires de Parasitologie et d'Anatomie pathologique
de la Faculté de Médecine et Pharmacie de Rennes).
