

DISTOMATOSE PULMONAIRE CHEZ LE CHAT(1)

Par William H. FELDMAN et Hiram E. ESSEX

Récemment, le corps d'un chat persan, qui était mort d'une maladie caractérisée par des symptômes très graves, fut amené à notre Laboratoire aux fins d'examen. Après l'autopsie, on ne conserva que quelques fragments des poumons. Les coupes faites dans ce matériel montrèrent la présence de nombreux œufs. Les quelques portions des poumons qui restaient furent examinées avec soin, mais le parasite ne fut pas découvert. Cependant, il existait des quantités d'œufs. Ils furent séparés du tissu lorsque celui-ci fut dilacéré. Ces œufs étaient des œufs de trématodes bien caractérisés à tout point de vue. Ils possédaient un opercule bien visible. Leur longueur variait de 88 à 104 μ , leur diamètre de 52 à 62 μ . La taille moyenne était d'environ de 93 à 57 μ . La forme, les dimensions et la couleur répondaient aux descriptions données des œufs des espèces du genre *Paragonimus* (pl. I, fig. 1 et 2).

Comme ce genre de Trématode est le seul qui ait été découvert dans le poumon du chat et comme Nickerson (1911) a montré que le *Paragonimus kellicotti* se trouve dans cette région, il est raisonnable de supposer que les œufs que nous avons trouvés proviennent d'une espèce de ce genre, probablement du *Paragonimus kellicotti*.

Observation. — La chatte en question était une chatte persane noire, de pure race, âgée d'environ 4 ans, née et élevée à Rochester (Minnesota). Bien que cette chatte restât habituellement dans la propriété de ses maîtres, elle visitait à l'occasion les parties avoisinantes de la ville où elle pouvait trouver des restes de nourriture. Pendant l'année qui précéda sa mort, l'animal avait de fréquentes attaques de toux. En général, la toux n'était pas accompagnée d'expectoration, mais de temps en temps la chatte rejetait des mucosités verdâtres et mousseuses. On n'avait à aucun moment observé d'hémoptysie. Deux ou trois semaines avant sa mort, la chatte refusa la nourriture, s'affaiblit progressivement et finalement mourut. On apprit alors du propriétaire qu'environ une année auparavant et antérieurement au début de la toux, la chatte avait

(1) Traduit de l'anglais par J. Savouré, préparateur au Laboratoire de parasitologie de la Faculté de médecine de Paris.

été nourrie de quantités plus ou moins considérables de carpes et de divers poissons crus (Suckers, Sunfishes), provenant tous de cours d'eau situés dans un rayon de vingt milles autour de Rochester (Minnesota).

L'autopsie fut effectuée quelques heures après la mort de l'animal. Tous les tissus, y compris le tissu sous-cutané, étaient ictériques. Les yeux et le foie étaient extrêmement jaunes de même que les reins. Dans un poumon se trouvait une aire nécrosée un peu colorée en jaune brunâtre, mesurant environ deux centimètres de diamètre. Des frottis ont été faits avec cette portion et on y trouva en abondance des œufs de Trématodes (pl. I, fig. 1 et 2).

A la coupe la lésion du poumon montrait des altérations pathologiques frappantes. D'une manière générale, toutes les bronches et les bronchioles contenaient un exsudat cellulaire qui dans beaucoup de cas avait pour effet d'en obstruer complètement la lumière (pl. II, fig. 7). L'exsudat consistait en cellules épithéliales desquamées, œufs de Trématodes, fibrine, hématies, leucocytes mononucléaires dont beaucoup étaient des phagocytes. Une étendue considérable du poumon était hépatisée, en raison de l'accumulation de grands mononucléaires dont quelques-uns étaient en mitose (pl. I, fig. 5). L'infiltration des cellules mononucléaires était intralvéolaire et beaucoup de celles qui restaient dans les alvéoles non obstruées étaient en amas.

Presque partout le tissu pulmonaire était parsemé de nombreux œufs. Plusieurs étaient vides et le contenu des autres se trouvait à différents stades de dégénérescence. Un nombre considérable était rempli de cellules mononucléaires dégénérées qui avaient tenté de phagocyter les cellules de l'œuf (pl. II, fig. 6). Dans un endroit une veine présentait un thrombus de formation récente. La réaction inflammatoire était diffuse et non délimitée par une capsule fibreuse.

Dans les frottis de sang obtenus après la mort, sur 200 leucocytes, il y avait 90 pour 100 de lymphocytes, 8 pour 100 de neutrophiles et 2 pour 100 de mononucléaires. Dans un examen de 100 champs, on avait trouvé 66 normoblastes ainsi que de nombreux mégaloocytes et des microcytes. On notait dans les hématies une achromie marquée, de l'anisocytose, de la poïkilocytose et de la polychromasie prononcée. Ce tableau hématologique suggérait l'idée d'un essai vigoureux de régénération de la part des tissus hématopoïétiques, de façon à compenser la destruction des hématies. Le foie présentait une dégénérescence grasseuse très prononcée. On n'observait pas dans cet organe de lésion d'ictère par rétention. Les lésions du rein étaient

celles d'une néphrite tubulaire diffuse à son début. La rate présentait une légère sclérose. Tous les tissus examinés révélaient la présence de cristaux disséminés de pigments biliaires. Des coupes du foie et de la rate dans lesquelles on avait recherché le fer par la méthode de Perles à l'acide chlorhydrique et au ferrocyanure de potassium ont montré la présence de ce corps en grande quantité.

Discussion. — Quoique le parasite n'ait pas été trouvé à l'état adulte, ce qui est dû sans doute à la petite quantité de tissu qui a été conservée, la grande abondance des œufs de trématodes a rendu certain le diagnostic de distomatose pulmonaire. La maladie a duré environ une année et la toux persistante était assurément due à la bronchite dont les lésions étaient si évidentes à l'examen histologique.

Actuellement il y a quelques incertitudes dans l'esprit de certains auteurs pour savoir si le genre *Paragonimus* se divise en une, deux ou trois espèces. Ward et Hirsh (1915) ont pu distinguer trois espèces en se basant sur les épines de la cuticule : *Paragonimus westermanni* (Kerbert, 1878), *Paragonimus ringeri* (Cobbold, 1880) et *Paragonimus kellicotti* (Ward, 1908). Kobayashi (1918) est arrivé à la conclusion qu'il n'y a pas de différences entre ces types au point de vue spécifique et que dans le développement du *Paragonimus westermanni* chaque type d'épine que Ward et Hirsh avaient considéré comme caractéristique de l'une des espèces précitées pouvait être mis en évidence. Kobayashi croit que la variation des épines est due à la différence d'âge du trématode. Il fait aussi ressortir que les différences de taille du pharynx et de l'œsophage, que les variations de la courbure des diverticules intestinaux et que la différence de situation du pore excréteur sont inconstantes chez le *Paragonimus westermanni*. Si tous ces faits sont exacts, de tels caractères perdent de leur valeur au point de vue de la distinction des espèces. Stiles et Hassall (1926) ont établi que la question de l'identité du *Paragonimus westermanni* et du *Paragonimus ringeri* devait être étudiée à nouveau. Brumpt (1927) les range tous sous le nom de *Paragonimus ringeri*.

Cette confusion de la nomenclature rend nécessaire une nouvelle étude des trématodes pulmonaires du tigre d'Asie, de l'homme, des chats et des porcs américains. Une étude de ce genre devrait comprendre un nombre important de trématodes se rapportant à chaque hôte, de manière que l'échelle des variations chez les parasites puisse être établie. La découverte du cycle évolutif de la forme américaine devrait éclaircir le pro-

blème. Comme l'évolution du parasite asiatique est connue, une comparaison du cycle vital des deux formes révélerait sans doute des différences significatives. Nous avons l'intention d'entreprendre prochainement cette investigation. Dans l'exemple rapporté ici, des poissons avaient été donnés à manger au chat. Les poissons peuvent jouer le rôle de second hôte intermédiaire dans le cas de la forme américaine. Si ce fait est confirmé, il sera bien significatif, puisqu'il est prouvé que les crustacés décapodes seuls jouent ce rôle pour le parasite asiatique.

L'étude de ce cas n'a pas expliqué l'étiologie de l'anémie qui a pu être la cause immédiate de la mort. La présence du parasite dans le poumon était indubitablement un facteur qui a contribué à la mort de l'animal. L'existence certaine de l'anémie accompagnée d'ictère demande une explication. Il est plausible d'admettre que l'ictère était hémolytique, tirant son origine de l'hémoglobine qui était, sans doute, dissoute en grande quantité par suite de la dégénérescence des hématies. La raison de l'hémolyse est d'ailleurs obscure et l'on ne peut avec assurance attribuer ce phénomène à la présence des parasites dans les poumons.

Quoique les observations de distomatose pulmonaire soient relativement peu nombreuses, on ne peut s'empêcher de penser que la maladie pourrait se montrer plus commune si l'autopsie était effectuée avec l'idée de rechercher soigneusement dans les poumons la présence du trématode. Une recherche méthodique faite dans les poumons des chats, dans les districts où ils peuvent manger du poisson cru ainsi que des crustacés, pourrait mettre en évidence beaucoup d'autres cas.

RÉSUMÉ

Nous décrivons le second cas connu de distomatose pulmonaire chez un chat du Minnesota. Quoique le parasite n'ait pas été découvert, la grande abondance d'œufs caractéristiques du genre *Paragonimus* nous paraît suffisante pour poser le diagnostic de distomatose pulmonaire. Il est certain qu'une nouvelle étude comparée des espèces asiatique et américaine du genre *Paragonimus* est nécessaire. L'infection parasitaire a coïncidé à la fin de la vie avec un état ictérique généralisé, probablement d'origine hémolytique, car il est évident que l'animal souffrait d'une anémie grave qui a été probablement la cause immédiate de sa mort.

BIBLIOGRAPHIE

- BRUMPT (E.). — *Précis de parasitologie*, 4^e édit., Paris, Masson, 1927, p. 453-462.
- KOBAYASHI (H.). — Studies on the lung-fluke in Korea. *Mill. a. d. med. Fachschule z. Keijo*, 1918.
- NICKERSON (W.-S.). — *Paragonimus* in a cat in Minneapolis. *Science*, XXIII, 1911, p. 271.
- STILES (C.-W.) et HASSALL (A.). — Key catalogue of the worms reported for man. *Hygienic Lab. Bull.*, Washington, D. C., Gov. Printing, Office, 1926, n° 142, p. 85.
- WARD (H.-B.) et HIRSCH (E.-F.). — The species of *Paragonimus* and their differentiation. *Ann. Trop. Med. and Parasitol.*, IX, 1915, p. 109-162.

*Section de Pathologie et de Chirurgie expérimentale
Fondation Mayo, Rochester, Minnesota.*

EXPLICATION DES PLANCHES

PLANCHE I

FIG. 1. — Coque d'œuf de trématode dans un frottis de la lésion du poumon ($\times 600$).

FIG. 2. — Quelques coques d'œufs de trématode dans un frottis d'exsudat pulmonaire ($\times 150$).

FIG. 3 et 4. — Quatre normoblastes. Ces figures montrent aussi l'anisocytose ($\times 900$).

FIG. 5. — Accumulation intraalvéolaire de mononucléaires autour d'une coque d'œuf de parasite ($\times 900$).

PLANCHE II

FIG. 6. — Coque d'œuf remplie de mononucléaires dégénérés ($\times 1500$).

FIG. 7. — Bronche remplie de débris et d'exsudat formé de mononucléaires Il y a aussi une coque d'œuf ($\times 800$).

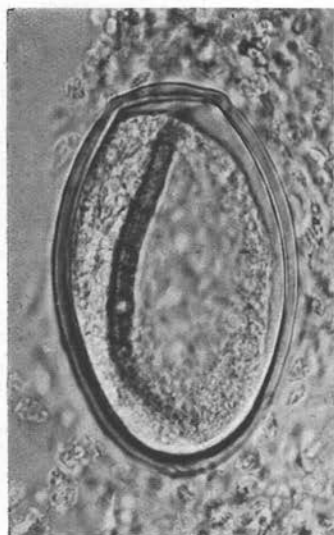


Fig 1

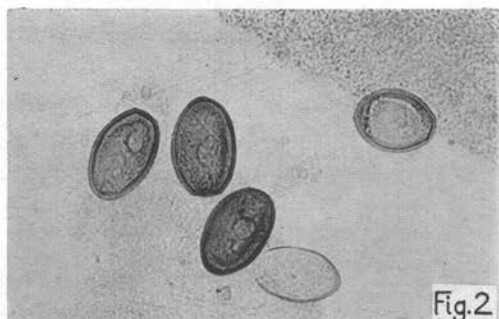


Fig.2

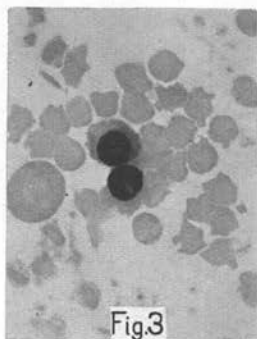


Fig3

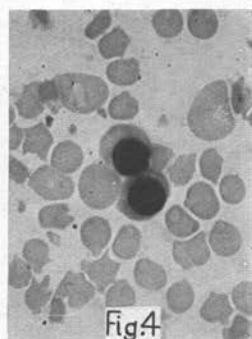


Fig4

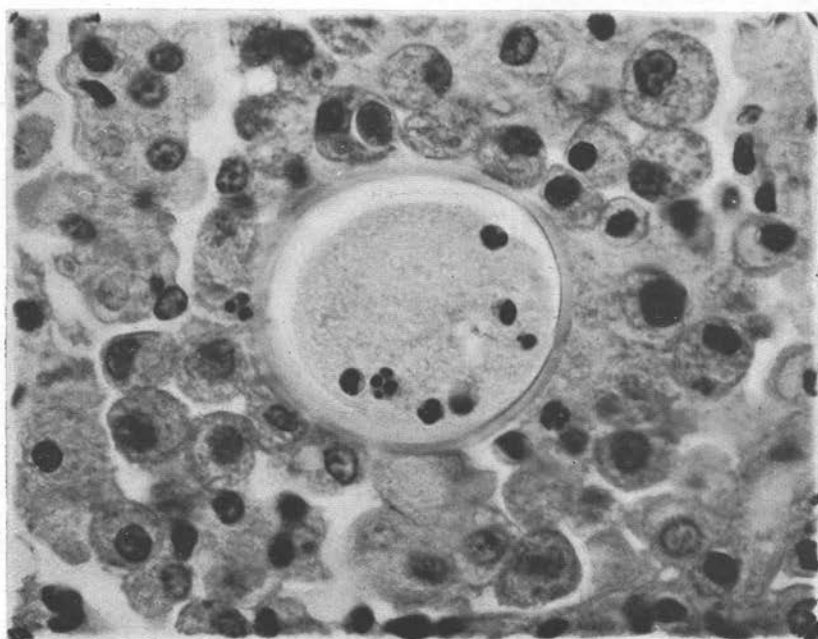


Fig.5

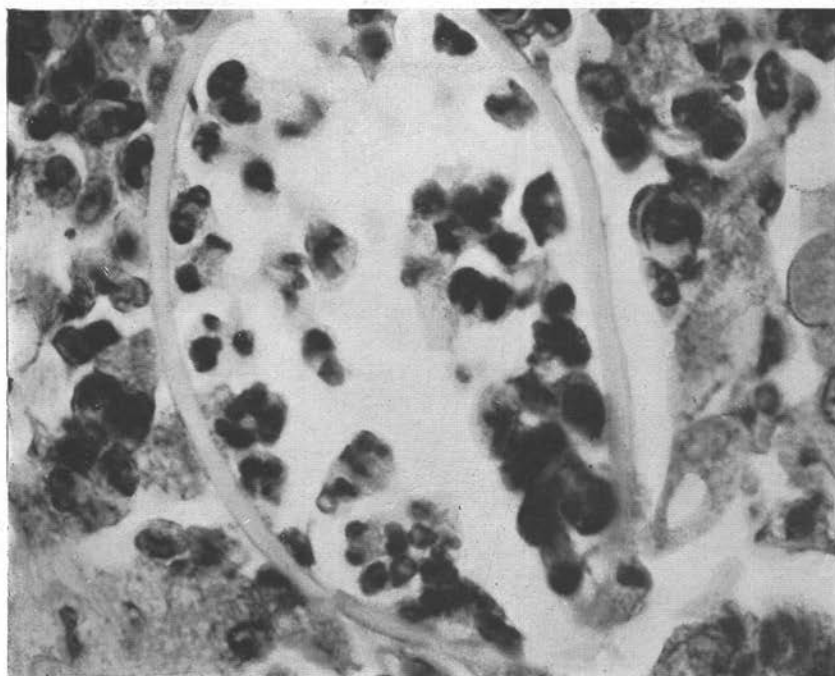


Fig.6

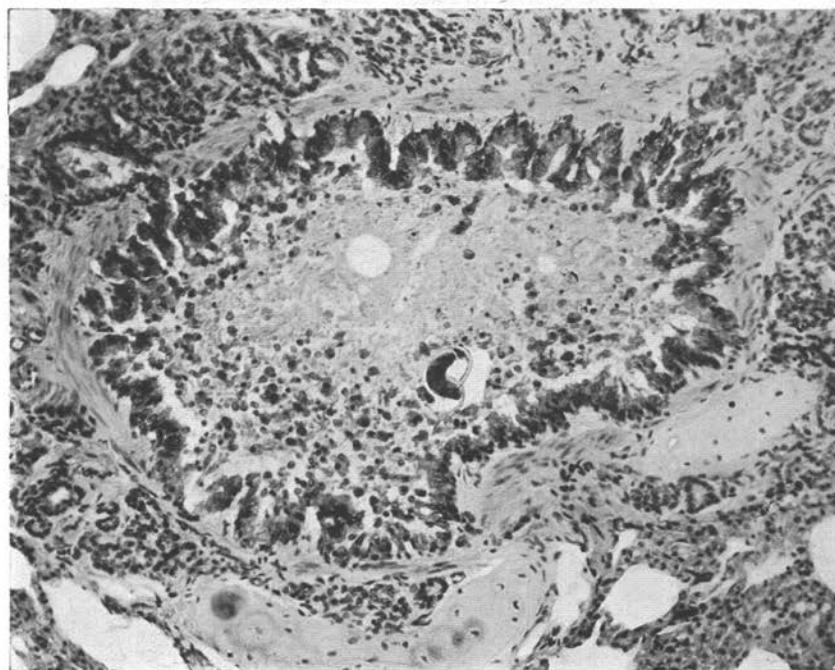


Fig.7

